

**T.C.**

**EGE ÜNİVERSİTESİ TIP FAKÜLTESİ**

**KALP VE DAMAR CERRAHİSİ**

**SOL VENTRİKÜL ANEVRİZMASI  
TAMİRİNDE İKİ FARKLI VENTRİKÜL  
KAPAMA TEKNİĞİNİN  
KARŞILAŞTIRILMASI**

**UZMANLIK TEZİ**

**Dr. Eldeniz ALİYEV**

**TEZ YÖNETİCİSİ**

**Prof. Dr. Münevver YÜKSEL**

**İZMİR-2009**

## İÇİNDEKİLER

Önsöz .....	III
Giriş ve Genel Bilgiler .....	1
Materyal ve Metod.....	14
Sonuçlar .....	21
Tartışma .....	25
Kaynaklar.....	27

## ÖNSÖZ

Sol ventrikül anevrizmaları genellikle miyokard enfarktüsünden sonra gelişen ve sağ kalımı kısıtlayan önemli bir sorundur. Günümüzde birçok başarılı cerrahi teknik kalbin yeniden şekillenmesini sağlamış ve sağ kalımı arttırmıştır. Ventrikülün yama ile tekrar şekillendirilmesinin ardından ventrikülün nasıl kapatılacağı cerrahın seçimine bağlı olarak değişkenlik göstermektedir. Birçok cerrah tamir sonrası kanama riskini azaltmak amacıyla teflon felt desteğiyle kapamayı savunurken diğerleri bunun gerekli olmadığını ve dezavantajları olduğunu belirtmektedir (1-2). Ventrikülün yeniden şekillenmesiyle ilgili birçok çalışma yapılmış olmakla birlikte ventrikülün nasıl kapatılacağı yeterli derecede irdelenmemiştir.

Çalışmamızın amacı Endoventriküler sirküler patch-plasti tekniğiyle anevrizmektomi yapılmış olgularda sol ventrikülün kapatılması için teflon felt konulanlar ile sadece epikardı kapatılan hastalar arasında erken ve orta dönem sonuçların karşılaştırılmasıdır.

Bu tezin yazılımında bana yardımcı olan tez hocam Prof.Dr. Münevver Yüksel'e, hasta bilgilerine ulaşmamda yardımcı olan Doç.Dr.Tahir Yağdı'ya ve istatistiksel analizlerde yardımcı olan Doç.Dr.Çağatay ENGİN'e teşekkür ediyorum.

6 senelik eğitim süresince bana her türlü destek olan hocalarım Prof.Dr. İsa DURMAZ, Prof.Dr. Münevver YÜKSEL, Prof.Dr. Emin Alp ALAYUNT, Prof. Dr. Mustafa ÖZBARAN, Prof.Dr. Yüksel ATAY, Doç.Dr. Anıl Ziya APAYDIN, Doç.Dr. Tanzer ÇALKAVUR, Doç.Dr. Hakan Posacıoğlu, Doç.Dr. Tahir YAĞDI, Doç.Dr. Fatih İSLAMOĞLU, Doç.Dr. Çağatay ENGİN ve abilerim Op.Dr. Fatih AYIK, Op.Dr. Emrah OĞUZ ve diğer asistan arkadaşlara teşekkür ediyorum.

Dr. Eldeniz ALİYEYEV

## **GİRİŞ VE GENEL BİLGİLER**

Sol ventrikül anevrizmalarının oluşumu ve ventrikül tamirinin sonuçlarını etkileyen önemli bir faktör kalbin anatomik yapısıdır. Bu bölümde kalp anatomisi, ventrikül anevrizmaları oluşumu ve cerrahi teknikler kısaca ele alınacaktır.

### ***KALBİN ANATOMİSİ***

Kalp duvarı en üstte epikard (visceral perikard), ortada miyokard (kalp kası) ve en altta endokard olmak üzere üç bölümden oluşur.

Epikardiyel tabaka ile miyokard arasında bağ doku ve yağ bulunur. Seröz perikard ( epikard ) kalp yüzeyini örten visceral perikarddan meydana gelir.

Miyokard kalp kası hücrelerinden oluşur, kalın bir bölümdür. Kalınlığı özellikle sol ventrikülde daha fazladır. Kalbin kasılma özelliğini miyokard sağlar. Kalp kası hücreleri görünüş olarak çizgili kas (iskelet kası) hücrelerine benzerken hareket şekli olarak düz kas hücrelerine benzerler. Kırmızı renkli ve birden fazla çekirdeklidir. Çekirdekleri orta kısımlarında bulunur.

Kalp kasında çizgili kaslardan farklı olarak hem enine hem de boyuna çizgiler vardır. Kalp kasında peş peşe dizilen aktin ve miyozin proteinleri birleşerek miyofibrilleri oluşturur. Kasın kasılmasından miyofibriller sorumludur. Kalp kasını iskelet kaslarından ayıran bir başka özellikte oksijen kullanma şekilleridir. Oksijen depolarını tüketen iskelet kasları laktik asit fermantasyonu yaparak enerji üretir. Bu da kasın yorulmasına sebep olur. Oysaki kalp kasının yorulması gibi bir durum olamaz. Bu durumun yaşanmaması için kalp kas hücrelerinde bol miktarda mitokondril bulunur ve oksijenli solunum yapılır.

Endokard, atriyumlarda genellikle düz yapılıdır. Sadece aurikula altında ve sağ atriyum duvarının bir bölümünde muscili pectinati denilen kas çizgileri, kabartılar vardır. Ventriküllerin, iç yüzeyinde trabeculae carnea denilen çizgiler ve kabartılar bulunur.

## ***SOL VENTRİKÜL ANEVİRİZMALARI***

Gerçek sol ventrikül anevrizmaları miyokard enfarktüsünden sonra iyi sınırlanmış, transmüral miyokard fibrozisi ile ortaya çıkar, sistol sırasında hareket bakımından akinetik ya da diskinetik karakter gösterir. Çoğunlukla sol inen koroner arterdeki (LAD) oklüzyon sonrası gelişen yaygın ön yüz transmural miyokard enfarktüsü, kalbin geometrik yapısında distorsiyon oluşturabilir. Ön yüz, apeks, nadiren de posterior duvarda gelişen sol ventrikül skarlarının çoğu rezeke edilemeyen septumu da etkileyerek, reperfüzyon sağlanmazsa, akinetik veya diskinetik bir anevrizma oluşumuna neden olur. Miyokard kasıldığında enerjinin anevrizma içinde kaybolması ile strok volüm ve kardiyak output düşerken, sonradan sağlam kısımlardaki performansın düşmesi sonucu sol ventrikülün ejeksiyon fraksiyonu (LVEF) azalabilir. Paradoksal kasılan alanlarda gelişen kalsifikasyon nedeniyle rüptür olasılığı düşüktür. Ventrikül kavitesinin giderek genişlemesi, duvar gerilimi ve miyokardın oksijen ihtiyacını artırır, konjestif yetmezlik ya da anginal semptomlar ortaya çıkar. Diskinetik segmentte canlı doku varlığı reentrant taşiaritmilere yol açabilir.

Anevrizmalar ventrikülün diyastolik dolumunu kolaylaştıran, sferoid geometrisini ve sistolde kaviter basıncı kolayca yükselten tubüler şeklini bozarlar.

## ***ETİYOLOJİ***

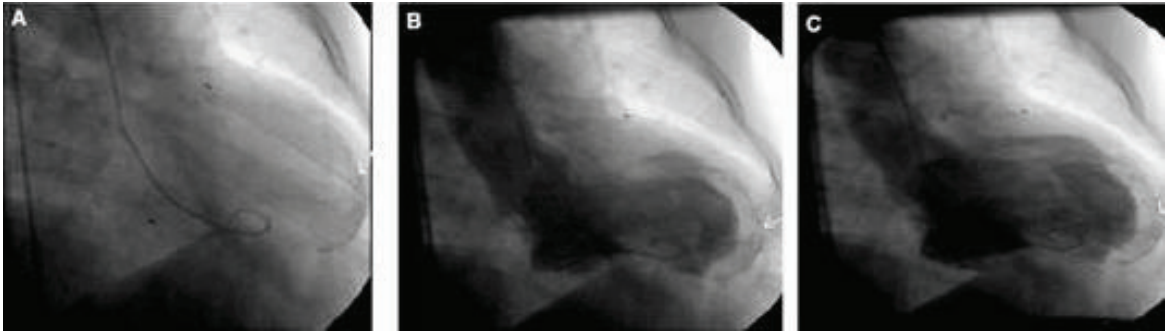
Sol ventrikül anevrizmalarının %95'i miyokard infarktüsünden kaynaklanmaktadır. Travma sonrası, Chages hastalığı veya sarkoidozdan da kaynaklanabilir. Konjenital sol ventrikül anevrizmaları nadir görülür ve sol ventrikül divertikülü olarak adlandırılır.

## *MORFOLOJİ*

Anevrizma duvarı beyaz bir fibröz doku olup tüm katlarda rahatlıkla ayırt edilebilecek özelliktedir. Endokardiyal yüzey trabekulasyonları kaybolmuştur. Demarkasyon sınırı net olarak belirginleşmiştir. Hastaların yarısından fazlasında endokardiyal yüzeye yapışık mural trombüs mevcuttur ve trombüs kalsifiye olabilir. Anevrizmanın epikardiyal yüzeyi genellikle perikarda sıkıca yapışiktır ve bu kısımlarda da kalsifikasyon gözlenebilir(3).

Klasik anevrizmalar infarktüs sonrası miyokard skarlarında spektrumun bir ucunu oluştururlar. Diğer uca dağınık, içinde canlı kas dokusu içeren, ventrikül duvarının incelmediği, trabekülasyonların kaybolmadığı, mural trombüsün bulunmadığı ve transmural olmayan skarlar vardır. Bu tip skarlarda kesin bir demarkasyon yoktur, epikard perikarda yapışmamıştır.

Anevrizma tamamı ile hiyalinize fibroz bir doku içerir. Ancak çok az sayıda canlı kas hücrelerine rastlanabilir. Kollajen dokusunun infarktüsü takiben 10. günden sonra ortaya çıkmasına rağmen, fibroz dokunun tamamıyla yerleşmesi en azından bir ay ve daha fazla zaman alır.



Sol ventrikül anevrizmalarının yaklaşık %85'i apekse yakın olarak anterolateral yerleşirler. %5- 10' u kalbin tabanına yakın posteriodadır. Sol ventrikül anevrizmaları patolojik yapılarına göre iki gruba bölünüyor:

1. Endokardiyal fibroelastozisli tip: Bu tip anevrizmalarda ventriküler aritmiler daha sık görülür.
2. Trombüs tabakasının mevcut olduğu tip: Bu tip anevrizmalarda sıklıkla sistemik emboliler gözükür.

Sol ventrikül anevrizmalı hastaların yaklaşık %98'inin sol ön inen arterinde ( LAD ) ciddi darlık olup bunların da %83'ünde tam tıkanıklık mevcuttur (3).

### ***FİZYOPATOLOJİ***

Sol ventrikül anevrizmasının gelişmesi iki temel aşamadan oluşur.

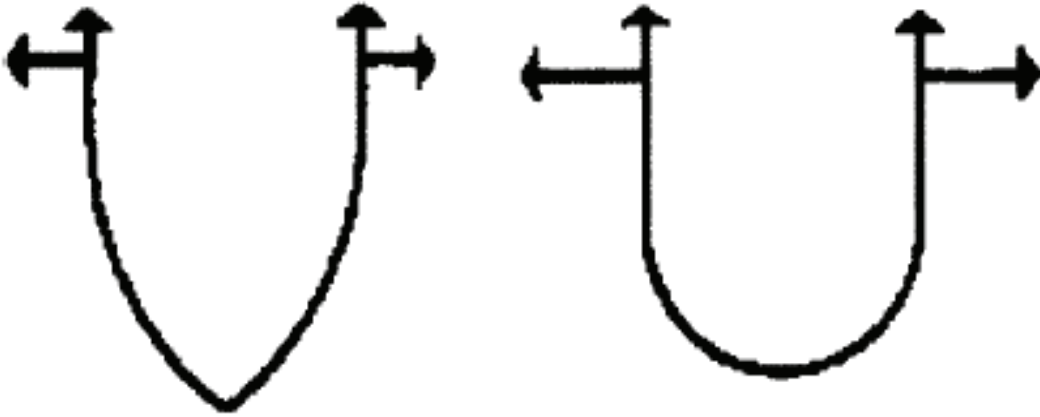
1. Erken Ekspansiyon fazı ( genişleme dönemi ).
2. Geç Remodeling fazı ( yeniden şekillenme dönemi ).

Sol ventrikül anevrizması gelişimi hastaların %50'inde miyokard infarktüsünden sonraki 48 saat içinde, geri kalanı ise iki hafta içerisinde olmuştur. Miyokard infarktüsü sonrası saatler içinde infarktli duvar kalınlığında önemli bir incelmeye görülür. Birkaç gün içinde trabeküllerin kaybolması, trombosit ve fibrin birikmesiyle gelişen anevrizmanın endokardiyal yüzeyi düzleşir. Hastaların küçük bir kısmında infarktli dokuda doku içerisine kanama oluşabilir ve bu da tutulan miyokarda daha fazla sistolik ve diyastolik fonksiyon bozukluğuna yol açar. Miyokard infarktüsünden 2-3 gün sonra infarkt alanına inflamatuvar hücre göçü başlar ve nekrotik miyozitlerin 5-10 gün içinde lizisine katkıda bulunur. Kollajen bozukluğu ve miyozit nekrozu, miyokardiyal duvar rüptürünün en sık olduğu miyokard infarktüsü sonrası 5 ile 10 günler arasında görülüyor. Anevrizma duvarında fibröz doku oluşuktan sonra rüptür göreceli olarak azalır.

Anevrizmalı hastalarda sol ventrikül fonksiyonunu etkileyen üç faktor:

1. Sol ventrikül sistolik fonksiyonunda azalma
2. Sistolik duvar gerginliğinde artma
3. Ventrikülün diyastolik fonksiyon bozukluğu.

Paradoksal sistolik hareket, sol ventrikül atım hacminden çalarak kardiyak debiyi düşürür (2). Diyastolde fibrotik anevrizma skarı normal distansiyonu sağlayamaz ve sol ventrikül diyastol sonu basıncı yükselerek sol ventrikül diyastol sonu hacmi artar. Aslında sol ventrikül diyastol sonu hacminin artması sağlam kalan bölümlerin kasılmasını artırmaya yönelik kompensasyon mekanizmasıdır(4). “Laplace” kanununa göre ventrikül genişledikçe duvar gerilimi artarak miyokardın yaygın olarak genişlemesine neden olur. Artmış duvar gerginliği miyokardın oksijen tüketimini artırarak anevrizma dışı bölümlerin iskemik fonksiyon bozukluğunu artırır. Bu durum sağ ventrikül fonksiyonlarını da etkilemektedir. “Laplace” kanununa  $(T = P r / 2 h)$  göre, ventrikül basıncında ( P ) artma, infarktlı bölgede duvar kalınlığının ( h ) azalması ve çap ( r ) artışı, kas lifletlerindeki gerilimin ( T ) artmasına ve infarktlı bölgede daha fazla esnemeye neden olmaktadır. “Laplace” yasası



gereği sol ventrikül çap artışı, kavite basıncının sabitlenebilmesi için duvar geriliminin artmasına ve dolayısı ile miyokardiyal oksijen tüketiminin artmasına yol açacaktır. Sol ventrikül anevrizma varlığında, artmış diyastolik gerilim ve yüksek katekolamin düzeyleri nedeniyle, geride kalan sağlam miyokardta lif kısalmasında



artış ve hipertrofi oluşur. Sistol sırasında atım hacminin bir kısmı aort kapağından ileriye doğru atılacağına anevrizmatik bölgeye doğru gittiği için kardiyak debi azalır.

Geç remodeling dönem miyokard infaktüsünden 2-4 hafta sonra iyi vaskülarize granülasyon dokusu ortaya çıktıktan sonra ortaya çıktığında başlar. 6-8 hafta içinde granülasyon dokusunun yerini fibröz doku alıyor, duvar kalınlığı azalır.

Koroner reperfüzyon sağlanmaması anevrizma gelişimi için olası ön koşuldur. İnfakta neden olan tıkalı arter akımının spontan, trombolitik tedavi, anjiyoplasti ve cerrahi olarak yeniden sağlanması, anevrizma gelişme insidansını azaltmaktadır.

### *TANI*

Sol ventrikül anevrizması olan hastalarda en sık görülen klinik tablo konjestif kalp yetmezliğidir. Hastaların yaklaşık yarısında göğüs ağrısı, %15-30 olguda ventriküller aritmi görülüyor. Elektrokardiyografide prekordiyal derivasyonlarda geniş Q dalgası, ST segment yüksekliği, T dalgası değişiklikleri vardır.

Ekokardiyografi ventrikül şeklini ve fonksiyonlarını incelemeye önemli bir metoddur. İlave mitral kapak yetmezlik derecesi tespit edilerek tamir veya değiştirme gereksinimi ortaya konulur. Yalancı anevrizmaların gerçek anevrizmalardan ayrılmasında ve ventrikül içi trombüsün görüntülenmesinde önemlidir.

Bilgisayarlı tomografi ve manyetik rezonans görüntüleme anatomisinin belirlenmesinde faydalıdır. Özellikle manyetik rezonansla anevrizma kesesi açıkça ortaya konuluyor.

Ventrikülografi ventrikül anevrizmaları tanısında altın standarttır. Koroner anjiyografiye ek olarak ventrikül performansı ve şekli hakkında en iyi bilgi bu şekilde elde edilir. Mural trombüs ve kalsifikasyonlar belirlenir. Kateterizasyon sırasında sağ ventrikül basıncı, pulmoner arter basıncı, sol ventrikül diyastol sonu basıncı ölçülüyor.

## ***CERRAHİ ENDİKASYONLAR***

Tanımsal olarak, sol ventrikül anevrizma varlığında cerrahi tedavi semptomatik hastalara kullanılmaktadır. CASS ( Coronary Artery Surgery Study ) çalışmasında ventrikül fonksiyonları kötü ve ilerlemiş koroner arter hastalığı ile ilişkili anevrizması olan hastalarda semptomlardan bağımsız olarak kötü prognoz varlığı bildirilmiştir. Bu nedenle, kronik asemptomatik anevrizmalarda cerrahi tedavinin ne zaman gerekli olacağı konusunda kesin bir kanı yoktur.

### ***1. Tibbi tedaviye dirençli konjestif kalp yetmezliği.***

Ciddi konjestif kalp yetmezliğinde ve ventrikül hacmi artmış anevrizmalı bir hastada cerrahi tedavinin amacı diyastol sonu hacmi azaltmaktır. Böylece sağlam bölgelerdeki kısmi duvar gerginliği azalır ve kardiyak performans artar.

### ***2. İnatçı anjina pektoris.***

Anjina pektoris, sol ventrikül duvar gerginliğinin ve oksijen tüketiminin artmasına bağlı olabileceği gibi anevrizma dışında kalan miyokardın koroner arter tıkanıklığına bağlı iskemisi nedeniyle olabilir.

### ***3. Ventriküler taşiaritmiler***

Ventriküler anevrizmalar ciddi ventriküler aritmilere yol açabilir. Bu aritmilerin tedavisinde tıbbi tedavi başarılı değildir. İnatçı ventriküler aritmiler hastaların %8-27'sinde primer cerrahi endikasyondur.

### ***4. Tromboembolizm***

Hastaların yaklaşık % 60'ında, ventrikül anevrizması ile ilişkili mural trombüs bulunur. Sistemik emboli seyrek olması ve cerrahi için en az sıklıkla endikasyon oluşturmasına rağmen hastalarda %2-5 oranında görülür.

## 5. *Ventriküler rüptür*

Akut miyokard infarktüsünden ölen hastaların yaklaşık %10' unda miyokard rüptürü bulunmasına rağmen, matür bir anevrizma rüptürü çok nadirdir.

### ***CERRAHİ TEDAVİ***

İlk başarılı sol ventrikül anevrizma onarımı 1955 yılında Likoff ve Bailey tarafından gerçekleştirilmiştir. Kardiyopulmoner bypass ile lineer onarım 1958 yılında Cooley tarafından yayınlanmıştır. Erken mortalite % 10 ile % 20 arasında idi ve pek çok hastada konjestif kalp yetmezliği devam ediyordu. 1980'lerin ortalarından başlayarak sol ventrikül geometrisini yeniden oluşturmak üzere Jatene ve daha sonra Dor tarafından yeni teknikler geliştirildi. 1989 yılında Cooley intrakaviter onarım ya da endoanevrizmorafi adını verdiği yeni bir onarım tekniği yayınladı. Bu teknikle anevrizma duvarı intrakaviter yama üzerine kapatılarak sol ventrikül yeniden şekillendiriliyor; perikard yüzeyi ile yama izole ediliyor ve hemostaz temin ediliyordu. 1993 yılında enfekte olgularda perikard yama ile endoanevrizmorafi yayımlandı.

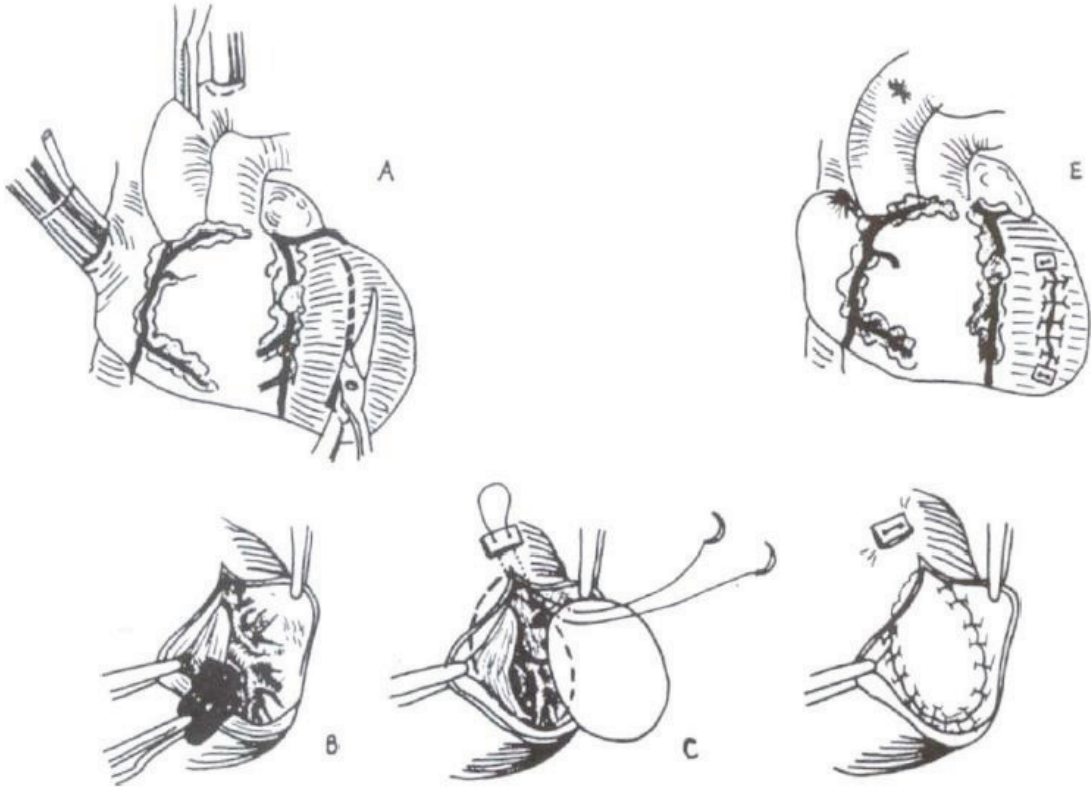
Sol ventrikül anevrizmalarında cerrahi girişimin dikkat edilmesi gereken noktaları şunlardır:

1. Anevrizma sınırlarının dikkatlice belirlenmesi,
2. Trombüsün temizlenmesi,
3. Çıkarılacak bölümün doğru olarak kararlaştırılması,
4. Septal paradoksal hareketin önlenmesi,
5. Ventrikül rekonstrüksiyonunun doğru sağlanması.

Sol ventrikül anevrizmalarının cerrahi tedavisinde açık kalp cerrahisi işlemi uygulanır. Mediyen sternotomi yapılıyor. Eşlik eden koroner bypass veya mitral kapak cerrahisine yönelik hazırlıklar yapılır. Bazı hastalarda anevrizmanın inceliği ve boyutu belirgindir. Bir kısım hastalarda ise ventrikülografide rezeke edilmesi

gereken anevrizma düşünülürken, operasyon sırasında skar ve canlı miyokard dokusu içeren, belirgin olarak incelmemiş alanlar ile karşılaşılabilir. Bu hastalarda kardiyopulmoner bypassa girdikten sonra sol ventrikül boşaltılmasıyla çöken ventrikül duvarı belirginleşir.

Anteroseptal sol ventrikül anevrizmalarında ventrikülotomi genellikle anterior duvarda sol ön inen koroner artere paralel ve en az 3 cm lateralinden lineer olarak yapılır. Bu kesi transmural olduğundan küçük anevrizmalarda kesiyi LAD'ye çok yakın yapmamaya ve ventrikül septumuna girmemeye veya çok uzağa yaparak ön papilyar kasları zedelememeye özen gösterilmelidir. LAD'nin diyagonal dalı ön papilyar kasın endokarda girdiği yerin hemen üzerindedir ve ventrikülotominin yapılmasında kılavuz olarak kullanılabilir.



Anevrizma bir parmak girecek genişlikte açıldığında anevrizmanın içi palpe edilerek anevrizmanın yaygınlığına ve ventrikülotominin ne kadar genişletileceğine karar verilir. Kavite içi mural trombus dikkatle temizlenir. Büyük anevrizmalarda ventrikülotomi kolay yapılırken küçük anevrizmalarda ustalık ve dikkat gerektirir.

Posterio bazal anevrizmalarda ventrikülotomi sırasında arka ventriküler septuma girmek ve arka papiller kası zedelememek için dikkatli olmak lazım.

## **Cerrahi teknikler iki ana gruba bölünüyor**

### **1. Klasik anevrizmektomi**

#### a. Plikasyon

Anevrizmayı açmadan plikasyon yapmak, sadece mural trombüs içermeyen küçük anevrizmalarda kullanılır. Her iki tarafta teflon şerit kullanılarak tek tek veya devamlı dikiş tekniği ile anevrizma boyunca iki sıra sütür hattı oluşturulur.

#### b. Lineer sütür ile tamir.

Anevrizma kesesi içindeki trombüsler temizlendikten sonra anevrizma duvarı uygun skar dokusu kalacak şekilde rezeke edilir. Anterior anevrizmalarda anevrizma dokusu iki teflon şerit arasına alınarak tek tek 2/0 prolene dikişlerle horizontal dikildikten sonra büyük iğneli 2/0 prolene dikişle devamlı olarak vertikal şekilde dikilerek kapatılır.

#### c. Biçimlendirilmiş skar insizyon tekniği.

Belirgin ventrikül genişlemesi ve diffüz hipokinezisi olan hastalarda ventrikülün konikal şekli, küresele dönerek biçimi bozulur. Ventrikül aritmi öyküsü olan hastalarda septal endokardiyal skar dokuları kesilerek çıkarılır.

### **2. Rekonstrüktif ameliyatlar.**

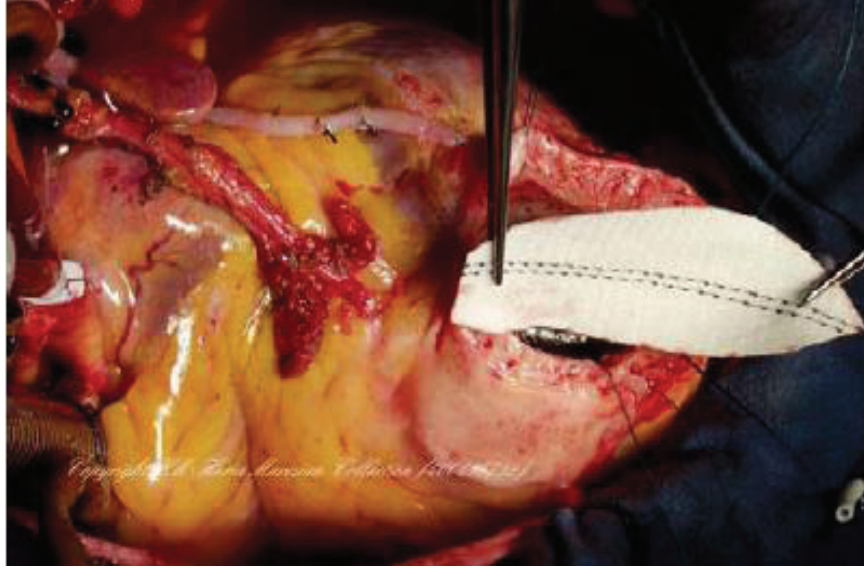
#### a. Yama ile sirküler endoanevrizmorafi veya intrakaviter tamir

(Cooley).

#### b. DOR anevrizmektomi

#### c. JATENE anevrizmektomi

Anevrizmanın tepe noktasından interventriküler oluğa paralel uzunlamasına insizyon yapılır. İnterventriküler oluğu ve tam tıkalı bile olsa LAD' yi çaprazlamamaya dikkat edilmelidir. Endoanevrizmorafinin amacı ventrikül kavitesinin orijinal şekil ve konturünün yeniden sağlamaktır.



Defektin boyutlarına uygun eliptik dakron yama hazırlanır. Yamanın boyu ve eni mutlaka ventrikülün normal diyastolik hacmine uygun olmalıdır. Yama sert fibroz dokuya 3/0 propilen devamlı dikiş ile tespit edilir. Papiller kaslar zedelenmemelidir. Anevrizma yüzeyinden doku eksize edilecek ise mutlaka ventrikül serbest duvarından çıkarılmalıdır. Septal bölümden eksizyon yapılmamalıdır. Ventrikülotomi direk dikiş ile kapatılır. Dikiş hattı kavite içi basınca maruz kalmayacağı için teflon şeritle plikasyon çok nadir gerekebilir.

Bizim tecrübelerimiz teflon felt her ne kadar kanamayı azaltmada bir faydası olmadığı görülse de bazı cerrahlar daha güvenli kapatma şekli olduğunu düşünüyor.

Teflon feltle ventrikülotomi kapatılmasının dezavantajları.

1. Teflon felt yabancı cisim olarak perikard boşluğunda yer kaplamakta,
2. Redo operasyonlarda apeksin yapışmasına neden olmakta,

3. Enfeksiyon riskini artırmakta,
4. LAD distaline zarar vermekte,
5. Ventrikül dış şeklini bozarak remodelingi engellemekte ve aritmi gibi problemlere neden olmaktadır.

Dor prosedüründe fibröz ve normal miyokardiyum sınırlarının bileşkesinde 2/0 monofilament devamlı dikiş kullanılarak bir boyun yaratılıyor ve sol ventrikül kavitesi yeniden şekillendirilir. Dikiş sol ventrikül kurvatürü enfaktüs öncesindeki şeklini alacak şekilde bağlanılır.

Jatene tekniğinde distal septumun anevrizmal kısmı posteriordan anteriora doğru pilike edilir ve bu iki amaçla yapılır.

1. Septumu güçlendirerek, ventrikül tabanının daha iyi sağlamlaşmasıyla paradoksal septal hareketi azaltmak,
2. Ardışık plikasyon dikişlerinin hasta septumun bazalinden apikaline doru yerleştirme aralıklarını daraltıp, distal septumun normal konal şeklini yeniden sağlamak.

Dor tekniğinde basitçe septal endokardiyal skar ile normal septal endokardiyum birleşkesine yama yerleştirilerek distal ventriküler septumun anevrizmal kısmı dışarıda bırakılır.

Endoanevrizmorafi tekniği postoperatif aritmi insidensini azaltır. Bu iyileşmenin sebebi anevrizma sınır hattına dikiş koyarak aritmojenik odakların kesintiye uğramasıdır. Aritmi primer cerrahi endikasyonsa anevrizmektomi ile beraber kriyoablasyon, subendokardiyal rezeksiyon veya encircling ventrikülotomi yapılmalıdır.

### ***ANEVRİZMA TAMİRİNDE İLAVE CERRAHİ İŞLEMLER :***

#### **1. Koroner revaskülarizasyon.**

Standart koroner bypass işlemleri gibi eş zamanlı revaskülarizasyon yapılır. Endoventriküler yama tekniğinde LAD hasarlanmadığından LİMA ile greftlenebilir.

Mills ve arkadaşları anevrizma tamirinin yanında koroner bypass ameliyatı yaptıkları hastalarda LAD'ye LIMA greft kullanılanlarda 5 yıllık yaşam süresinin %88 ve safen kullanılanlarda %72 iken LAD greftlenmeyen anevrizmorafi olgularında %65'e düştüğünü bildirmişlerdi.

## **2. Mitral yetmezliği.**

Mitral yetmezlik hastalığın bir parçasıdır. Anulus çevresini küçültmek için her iki mitral komissüre plejidlil poliprolen sütürler yerleştirilerek transventriküler mitral kapak tamiri yapılabilir.

## **3. Ventriküler taşikardi**

%13-20 oranında spontan, %25-30 oranında indüklenabilir taşikardi varlığı bildirilmiştir. Ventriküler taşikardili olgularda ventrikül içi skar dokusuna subtotal endokardektomi uygulanır.

## **4. Ventrikül rüptürü.**

5-10 gün içerisinde infarkt dokusu fragil olduğu için tamiri zordur. Ventrikül rüptüründe endoventriküler yama tekniği tercih edilmelidir. Yama rüptür yerinden biraz uzaktaki sağlıklı endokardın kenarına dikilir.

## ***MORTALİTE***

Son yıllarda hem yama hem de linear kapatma teknikleri kullanılarak son 10 yılda hastane mortalitesinin %3-7'lere düşmüştür. Hastane mortalitesinin en sık sebebi sol ventrikül yetmezliğidir ve ölümlerin yarısından fazlasından sorumludur. İleri yaş, inkomplet revaskülarizasyon, kalp yetmezliği derecesinin yüksek olması, kadın cinsiyet, acil ameliyat, %20-30'dan düşük sol ventrikül ejeksiyon fraksiyonu, eşzamanlı mitral kapak replasmanı ve İMA'nın kullanılmaması hastane mortalitesi için risk faktördür. Geç ölümlerin %57'sinden kardiyak nedenler sorumludur ve kardiyak ölümlerin çoğu yeni miyokard infarktüsünden kaynaklanmıştır.



## **MATERYEL VE METOD**

1997 Ocak – 2009 Şubat tarihleri arasında kliniğimizde yaş ortalaması 58 olan 258 hasta sol ventrikül anevrizması nedeniyle ameliyat edildi. Olguların 217'si (%84) erkekti. Bu hastalardan 138'i (%53) endoanevrizmorafi tekniği ile, geri kalanı plikasyon, simple anevrizmektomi yöntemleri ile opere edildi. Endoanevrizmorafi tekniğiyle opere edilen 138 hastanın 53'ünde (%38,5) ventriküle yama konulduktan sonra ventrikülotomi sadece epikardı kapatarak, 85'i (%61,5) ise teflon felt ile kapatıldı.

Taburcu olan hastalar belli aralıklarla kardiyoloji kliniği tarafından kontrole çağırıldı, kontrol EKO'ları yapıldı.

Endoanevrizmorafi yapılan 138 hastanın sadece 73'üne ulaşılabilindi veya hasta hakkında bilgi alındı ve bu hastalar çalışmaya alındı. Sadece epikardı kapatılan hasta grubunu (grup A) 36 hasta, teflon felt kullanılan hasta grubunu ise (grup B) 37 hasta oluşturmuştur.

## ***CERRAHİ TEKNİK***

Bütün hastalarda ventrikülotomi kapatılana kadarki safha aynıdır. Mediyen sternotomi yapıldı. Rutin aorta sağ atriyal kanülasyon yapıldı. Sağ superiyor pulmoner vene ve aort köküne vent kanülü konuldu. Kardiyopulmoner bypassa girilerek kross klemp konuldu. Operasyon süresince soğuk ve sıcak kan kardiyoplejisi kullanıldı. Sol ön inen arterden (LAD) 1,5-2 cm lateryale vertikal insizyon yapıldı. Anevrizmanın sınırı canlı ve skar dokusu sınırında belirlenerek buna uygun dakron yama hazırlandı. Yama implante edildikten sonra ventrikül duvarı gruplar tarafından iki farklı metodla kapatıldı. A grubunda sadece 5/0 propilen dikişlerle epikard kapatıldı. Epikardın endokard ve miyokarddan daha dayanıklı olduğunu ve kapatılacak ölü boşluğun herhangi yüksek basınca maruz kalmadığı bilinerek sadece epikard kapatmanın yeterli olduğu düşünüldü. B grubunda ise iki adet 1-2 cm eninde 6-7 cm uzunluğunda teflon felt kullanılarak 2/0 propilenle bütün katlardan geçilerek ventrikülotomi kenarları kapatıldı.

### ***İSTATİKSEL ANALİZ.***

Çalışmanın istatistikleri SPSS 7.5.1. standart version programı yardımıyla yapıldı. Tüm veriler aritmetik ortalama ve ortalamanın standart hatası olarak gösterildi. Gruplar arası değişken verilerin karşılaştırılmasında Bağımsız-Student T testi kullanılmıştır. Student T testinden önce bütün parametreler için varyans eşitliğinin araştırılması için Levene testi yapılmış ve student T testinin sonuçları varyans eşitliğine göre yorumlanmıştır.

Kategorik verilerin karşılaştırılması için Fischer'in exact testi yapıldı ve p değerinin 0.05 'in altında olması istatistiksel olarak anlamlı kabul edildi.

### ***GRUPLARIN PREOPERATİF ÖZELLİKLERİNİN KARŞILAŞTIRILMASI***

A grubundaki hastaların 34'ü (%94,4) erkek, 2'si bayan (%5,6) iken B grubundaki hastaların 32'si (%86,5) erkek, 4'ü bayandır. Hastalar genellikle 70 yaşın altındadır. A grubundaki hastalardan 5'i (%13,9), B grubundaki hastalardan 3'ü (%8,1) 70 yaş üzerindedir. A grubundaki hastalardan 6'sında (%16,7), B grubundaki hastalardan 8'inde (%21,6) diyabet mevcuttur. A grubundaki hastaların 16'nda (%44,4), B grubundaki hastaların 11'nde (%29,7) hiperlipidemi vardır. A grubundaki hastaların 21'i (%58,3), B grubundaki hastaların 24'ü (%64,9) sigara kullanıcısıdır.

**Tablo 1.** Preoperatif veriler.

<b>VERİLER</b>	<b>A GRUBU</b>	<b>B GRUBU</b>	<b>p değeri</b>
<b>Erkek cins</b>	34 (%94,4)	32 (%86,5)	0,226
<b>İleri yaş (70 üstü)</b>	5 (%13,9)	3 (%8,1)	0,34
<b>DM</b>	6 (%16,7)	8 (%21,6)	0,406
<b>HL</b>	16 (%44,4)	11 (%29,7)	0,291
<b>HT</b>	22 (%61,2)	15 (%40,5)	0,064
<b>Sigara</b>	21 (%58,3)	24 (%64,9)	0,838
<b>ASO</b>	2 (%5,6)	2 (%5,4)	0,682

A grubundaki hastaların 2'sinde (%5,6), B grubundaki hastaların da 2'sinde (%5,4) periferik arter hastalığı (ASO) vardır. A grubundaki hastaların 22'inde (%61,2), B grubundaki hastaların 15'inde (%40,5) hipertansiyon vardır. A grubundaki hastaların 12'i (%33,3)  $\beta$ -bloker, 8'i (%22,2) Ca kanal blokeri, 25'i (%69,4) ACE inhibitörü, 5'i (%13,9) digital kullanıyordu. B grubundaki hastaların 9'ü (%24,3)  $\beta$  -bloker, 4'ü (%10,8) Ca kanal blokeri, 15'i (%40,5) ACE inhibitörü, 9'u (%24,3) digital kullanıyordu.

**Tablo 2.** Preoperatif ilaç kullanımı.

<b>VERİLER</b>	<b>A GRUBU</b>	<b>B GRUBU</b>	<b>p değeri</b>
<b>B Bloker</b>	12 (%33,3)	9 (%24,3)	0,277
<b>Ca Bloker</b>	8 (%22,2)	4 (%10,8)	0,159
<b>ACE inh</b>	25 (%69,4)	15 (%40,5)	0,12
<b>Dijital</b>	5 (%13,9)	9 (%24,3)	0,202

Hastaların hepsinin miyokard enfaktüsü öyküsü vardır. A grubundaki hastaların 29'unun (%80,6), B grubundaki hastaların 26'nın (%70,3) anjinaları vardır. A grubundaki hastaların 19'unun (%52,8) NYHA sınıf 1-2, 14'ünün (%38,4) sınıf 3-4 klinik bulguları, B grubundaki hastaların 19'unun (%51,4) sınıf 1- 2, 18'inin (%48,6) sınıf 3- 4 klinik bulguları vardır.

**Tablo 3.** Preoperatif sonuçlar.

<b>VERİLER</b>	<b>A GRUBU</b>	<b>B GRUBU</b>	<b>p değeri</b>
<b>Stabil Anjina</b>	29 (%80,6)	26 (%70,3)	0,228
<b>NYHA 3; 4</b>	14 (%38,9)	18 (%48,6)	0,273

Preoperatif ekokardiyografi deęerlendirmesinde A grubundaki hastaların 7'sinin (%19,4), B grubundaki hastaların 13'ünün (%35,1) ejeksiyon fraksiyonu (EF) < 30. A grubundaki hastaların 8'inin (%22,2), B grubundaki hastaların 13'ünün (%35,1) LVEDD apı >55mm. EKO'da sol ventrikülde trombüs A grubundaki hastaların 20'de (%55,6), B grubundaki hastaların 11'de (%29,7), pulmoner hipertansiyon (PH) A grubundaki hastaların 14'de (%38,9), B grubundaki hastaların 11'de (30,6) görölmüştür.

**Tablo 4.Preoperatif sonuçlar.**

<b>VERİLER</b>	<b>A GRUBU</b>	<b>B GRUBU</b>	<b>p deęeri</b>
<b>Düşük EF (%30 altı)</b>	7 (%19,4)	13 (%35,1)	0,107
<b>LV trombüs</b>	20 (%55,6)	11 (%29,7)	0,203
<b>LVEDD &gt; 55mm</b>	8 (%22,2)	13 (%35,1)	0,169

Koroner anjiyografide sol ventrikül anevrizması ile birlikte tek damar koroner cerrahi lezyon A grubundaki hastaların 4'ünde (%11,1), B grubundaki hastaların 11'inde (%29,7) ( p=0,045), üç damar koroner cerrahi lezyon A grubundaki hastaların 26'ında (%72,2), B grubundaki hastaların 15'inde (%40,5) (p=0,006) vardır.

**Tablo 5.** Preoperatif sonuçlar.

<b>VERİLER</b>	<b>A GRUBU</b>	<b>B GRUBU</b>	<b>p değeri</b>
<b>Tek damar hastalığı</b>	4 (%11,1)	11 (%29,7)	<b>0,045</b>
<b>3 damar hastalığı</b>	26 (%72,2)	15 (%40,5)	<b>0,006</b>
<b>LMCA</b>	0	1 (%2,7)	0,507
<b>Pulmoner HT</b>	18 (%50)	15 (%40,5)	0,282

#### ***GRUPLARIN PEROPERATİF VERİLERİNİN KARŞILAŞTIRILMASI***

Anevrizmektomi ile birlikte hastaların hepsine koroner lezyonlarına göre koroner arter bypass cerrahisi uygulandı. Tek damar koroner arter cerrahisi A grubundaki hastaların 2'ne (%5,6), B grubundaki hastaların 10'na (%27) uygulandı. Üç veya dört damar cerrahisi A grubundaki hastaların 26'na (%72,2), B grubundaki hastaların 15'ne (%40,5) uygulandı. Sol internal torasik arter (LİMA) A grubundaki hastaların 35'ne (%97,2), B grubundaki hastaların 28'ne (%75,7) kullanıldı. X klemp süresi B grubundaki hastalarda genelde 80 dakikanın altındadır. A grubundaki hastaların 23'nde (%63,9), B grubundaki hastaların 7'nde (%18,9) X klemp süresi 80 dakikanın üzerinde ( **p<0,001**). A grubundaki hastaların 8'nde (%22,2), B grubundaki hastaların 3'nde ( %8,1) kross klemp süresi 100 dakikanın üzerindedir. A grubundaki hastaların 15'nde (%41,7), B grubundaki hastaların 11'nde (%29,7) CPB süresi 120 dakikanın üzerindedir. Peroperatif bütün hastaların pulmoner basıncı monitorize edildi, kardiyak indeksi (CI) ölçüldü. A grubundaki hastaların 14'nde (%38,9), B grubundaki hastaların 11'nde (%30,6) pulmoner basıncı 30 mm/Hg üzerindedir. A grubundaki hastaların 11 (%31,4), B grubundaki hastaların 15'nde (%40,5) kardiyak indeks 2,4'ün altındadır.

**Tablo 6.** Preoperatif sonuçlar.

<b>VERİLER</b>	<b>A GRUBU</b>	<b>B GRUBU</b>	<b>p değeri</b>
<b>CABG 1</b>	2 (%5,6)	10 (%27)	<b>0,014</b>
<b>CABG 3-4</b>	26 (%72,2)	15 (%40,5)	<b>0,006</b>
<b>LİMA</b>	35 (%97,2)	28 (%75,7)	<b>0,008</b>
<b>X CLEMP 80</b>	23 (%63,9)	7 (%18,9)	<b>0,0001</b>
<b>XCLEMP 100</b>	8 (%22,2)	3 (%8,1)	0,087
<b>CPB 120</b>	15 (%41,7)	11 (%29,7)	0,206
<b>Cİ &lt; 2,4</b>	11 (%31,4)	15 (%40,5)	0,288
<b>Peroperatif PHT</b>	14 (%38,9)	11 (%30,6)	0,311

## **SONUÇLAR**

B grubundaki 37 hastadan 1'i peroperatif, 1'i de postoperatif dönemde yoğun bakımda düşük kardiyak debi nedeniyle kaybedildi. ( 2 hasta - %5,4). A grubundaki hastaların hepsi şifa ile taburcu edildi. A grubundaki hastalardan 5'i (%13,9), B grubundaki hastalardan 11'i (%29,7) postop dönemde yoğun bakımda adrenalin desteğine ihtiyaç duydu. A grubundaki hastaların 5'i (%13,9), B grubundaki hastaların 9'unda (%25) düşük kardiyak debi gelişti. B grubundaki hastaların 5'inde (%13,5) intraaortik balon pompası (İABP) kullanıldı. A grubundaki hastalarda İABP' na ihtiyaç duyulmadı. A grubundaki hastalardan 6'sında (%16,7), B grubundaki hastalardan 2'sinde (%5,6) pulmoner arter basıncı 30'un üzerinde seyretmiştir. A grubundaki hastalardan 15'de (%41,7), B grubundaki hastaların 23'ünde (%63,7) ventriküler erken vuru (VEV), atriyal fibrilyasyon (AF) veya ventriküler taşikardi (VT) görüldü (**p<0,049**). A grubundaki hastaların 3'ünün (%8,3), B grubundaki hastaların 5'inin (%13,5) 24 saatlik drenajı 1000 ss'nin üzerindedir. Hemorajji nedeniyle revizyona sadece B grubundan 1 (%2,8) hasta alındı. Postop solunum yetmezliği B grubundan 2 (%5) hastada görüldü. Trakeostomi ihtiyacı hiçbir hastada görülmedi. Deliryum A grubundan 1(%2,8), B grubundan da 1(%2,8) hastada görüldü. İnme hiçbir hastada görülmedi. Akut böbrek yetmezliği (ABY) 1 (%2,8) hastada görüldü ve bu hasta hemodiyalize alındı. A grubundaki hastalardan 6'sının (%16,7), B grubundaki hastalardan 7'sinin (%18,9) yoğun bakımda kalış süresi 3 gün ve daha fazladır.



Tablo 7. Postop erken dönem sonucu

VERİLER	A GRUBU	B GRUBU	p değeri
HEMODİYALİZ	0	1 (%2,8)	0,5
ABY	0	1 (%2,8)	0,5
Post. PHT	6 (%16,7)	2 (%5,6)	0,13
TRAKEOSTOMİ	0	0	0
SOLU. YETM	0	2 (%5,6)	0,246
DELİRİYUM	1 (%2,8)	1 (%2,8)	0,754
STROK	0	0	0
DRENAJ > 1000	3 (%8,3)	5 (%13,5)	0,371
POSTOP LCO	5 (%13,9)	9 (%25)	0,186
ARİTMİ	15 (%41,7)	23 (%63,9)	<b>0,049</b>
İABP	0	5 (%13,5)	0,43
ADRENALİN	5 (%13,9)	11 (%29,7)	0,144
UZAMIŞ YB	6 (%16,7)	7 (%18,9)	0,48
REVİZYON	0	1 (%2,8)	0,5

A grubuna alınan hastalardan 4'ü (%11,1), B grubuna alınan hastalardan 13'ü (%35,1) uzun dönemde kaybedilmiştir (**p<0,015**). A grubundan 6 hastaya ulaşıldı ama kontrole gelmediler. A grubundan 26, B grubundan 24 hasta son 1 sene içerisindeki çekilmiş olan ekokardiyografi sonucu ile değerlendirildi.

Mitral kapak yetmezliği A grubundaki hastaların 4'ünde (%15,4), B grubundaki hastaların 1'de (%4,2) görüldü (p=0,2). A grubundaki hastaların 12'nin (%46,2), B grubundaki hastaların 17'nin (%70,8) sol ventrikül end-diyastolik çap 55 mm'in üzerindedir (p=0,069). A grubundaki hastaların 6'nın (%23,1), B grubundaki hastanın 3'nün (%12,5) sol ventrikül ejeksiyon fraksiyonu %30'un altındadır (p=0,069). (Tablo 8).

**Tablo 8**

**Kontrol EKO sonucu.**

<b>VERİLER</b>	<b>A GRUBU</b>	<b>B GRUBU</b>	<b>p değeri</b>
<b>Düşük EF (%30 altı)</b>	6 (%23,1)	3 (%12,5)	0,275
<b>MY</b>	4 (%15,4)	1 (%4,2)	0,203
<b>LVEDD &gt; 55mm</b>	12 (%46,2)	17 (%70,8)	0,069

Univaryans analizde **mortalite** ile ilişkili faktörler; hastanın 70 yaş üzerinde olması, diyabetes mellitus varlığı, ejeksiyon fraksiyonunun %30 ve altında olması, sol ventrikül end diyastolik çapının 55 mm ve üzerinde olması, postoperatif düşük kardiyak debi gelişimi, solunum yetmezliği ve drenajın 1000 cc ve üzerinde olması şeklinde belirlenmiştir. Sol ana koroner arter hastalığının, 3 damar koroner arter hastalığının olması, 3'lü veya 4'lü CABG yapılması, kros klemp ve kardiyopulmoner bypass sürelerinin uzaması, peroperatif kardiyak indeksin düşük olması ve

preoperatif ve postoperatif pulmoner hipertansiyonun olması mortaliteye etkilememektedir.

Univaryans analizde mortaliteyle ilişkili faktörler arasında multivaryans analiz yapılmıştır. Buna göre cerrahi teknik, postoperatif dönemde düşük kardiyak debi gelişimi, şeker hastalığının olması bağımsız risk faktörü olarak ön plana çıkmaktadır.

**Tablo 9.**

**MULTİVARYANS ANALİZ SONUCU**

	<b>Ünivaryans analizde p (mortaliteye etkisi)</b>	<b>Odds ratio</b>	<b>%95 güvenirlilik aralığı</b>	<b>Multivaryans analizde p (mortalite etkisi)</b>
<b>GRUP</b>	<b>0,015</b>	0,129	0,019-0,878	<b>0,036</b>
<b>YAŞ &gt; 70</b>	<b>0,014</b>	8,899	0,57-138,68	0,119
<b>EF &lt; 30</b>	<b>0,042</b>	0,123	0,01-1,491	0,1
<b>Post LCO</b>	<b>0,002</b>	9,099	1,246-6,462	<b>0,03</b>
<b>Drenaj &gt;1000 cc</b>	<b>0,014</b>	3,593	0,41-31,492	0,248
<b>Dm</b>	<b>0,015</b>	8,008	1,06360,462	<b>0,043</b>
<b>LVEDD &gt; 55</b>	<b>0,003</b>	1,134	0,993-1,296	0,064
<b>Mm</b>				

## TARTIŞMA

DOR' a göre yama konulduktan sonra arta kalan anevrizma kesesi ya rezeke edilir, ya da yamanın üzerini örtecek şekilde suture edilir. 5,6,7

Linear anevrizmektomi ve yama ile sirküler endoanevrizmorafi tekniklerinin karşılaştırmalı analizi literatürde yeterli sayıda bulunmakta.

Ruediger Langeve Thomas Guenther yaptığı çalışmada özellikle büyük anevrizmalarda yama ile tamir yapılan hasta grubunun uzun süreli yaşam oranı, semptom gelişimi anlamlı derecede fark etmiştir. Anevrizmektomi kenarı iki adet teflon felt ile iki yerinden mattress suturelerle tutturulduktan sonra serbest kenar 3/0 prolenle dikilmiştir. 10, 11

Reza Tavakoli ve arkadaşlarının yaptığı çalışmada yama ile kapatılan hasta grubunda anevrizmanın arta kalan kenarı rezeke edilip çıkarılmış geri kalan hissesi 3/0 propilen devamlı dikişle yamanın üzerine kapatılmış. 8

Ruediger Lange ve arkadaşlarının yapmış olduğu çalışmada yama ile kapatılan grup hastalarının 63'nde mural trombus endokarda sıkı yapışık olduğundan trombus anevrizma duvarı ile birlikte rezeke edilip çıkarılmış. 10

Runar Lundblade ve arkadaşlarının yaptığı çalışmada uzun dönem sonra hayatta kalma oranına etkileyen faktörler; ileri yaş, ventriküler aritmi öyküsünün olması, üç damar hastalığının olması, sol ventrikülün düşük ejeksiyon fraksiyonunun olması olarak belirlenmiştir. 11

Allesia Alloni ve arkadaşları sol ventrikül anevrizmalı 7 hastaya mini torokotomi ile yama anevrizmoplasti operasyonu yapmışlar (13).

Dor ve arkadaşlarının yapmış olduğu çalışmada; inferobazal bölgenin asinerjisi ve sistolik deformasyonu, yüksek kapilyar wedge basıncının olması mitral kapak yetmezliği oluşumunda prognoz belirleyicisidir.

Epikard endokarddan 300 defa daha dayanıklıdır. Teflon felt ile kapatmanın tek nedeni daha güvenilir şekilde kapatılmasının düşünülmesidir. Oysa ki teflon feltin enfeksiyon riskini artırmak, LAD' nin distaline zarar vermek, aritmi

gibi problemlere neden olmak, remodelingi engellemek, redo operasyonlarda yapışmaya neden olmak gibi dezavantajları vardır. Yama ile anevrizma boşluğuna remodeling yapıldıktan sonra dışarıda kalan ölü boşluğa ventrikül içi basınç hiçbir şekilde yansımamaktadır. Anevrizmatik duvara yapılmış olan ventrikülotomi sadece epikardla da kapatılabilir ve ventrikül boşluğu yama ile şekillenmiş olup teflon feltin yan etkilerinden uzak kalmış olur.

Çalışmaya alınan her iki grubun erken dönem sonuçları arasında anlamlı fark yoktur. Güvenilir kapatılma olduğu düşünülen teflon felt kapatma ile epikard kapatma arasında hemoraji açısından fark olmadığı görüldü. Uzun dönem sonuçlar yapılmış olan kontrol EKO sonuçları ile değerlendirildi. Her iki grupta uzun dönem sonra yaşayan, kontrole gelen hastaların EKO ( EF, LVEDD) değerlerinin ünivaryans analiz sonuçları arasında anlamlı fark yoktur (Tablo 8). Ancak uzun dönem mortalitenin daha yüksek olduğu teflon felt grubunda ani ölüm hikayesi aritminin daha sık olduğunu düşündürmektedir. Ünivaryans analiz sonucu teflon feltle kapatılan hasta grubunda mortalite yüksek olduğundan uzun dönem sonra sağ kalım oranı gruplar arasında anlamlı derecede fark etmiştir (**p=0,015**).

Multivaryans analizde cerrahi teknik, düşük kardiyak debi ve şeker hastalığının olması mortaliteye etkileyen bağımsız risk faktörüdür.

**Epikarla ventrikülotomi kapatılan grupta özellikle cerrahi tekniğin mortaliteye anlamlı derecede etkilemesi ve teflon feltin dezavantajlarını da göz önüne alarak bu tekniğin daha avantajlı olduğunu düşünmekteyiz.**

## KAYNAKLAR

1. Jatene A.D. Left ventricular aneurysmectomy. Resection or reconstruction. J Thorac Cardiovasc Surg 1985 ; 89: 321-331
2. Dor V, Saab M, Coste P, et al. Left ventricular aneurysm : A new surgical approach. J Thorac Cardiovasc Surg 1989; 37: 11-19
3. Kirklin JW, Barrat-Boyes BG, Left ventricular aneurysm. In : Kirklin JW, Barrat-Boyes BG, eds. Cardiac surgery 2<sup>nd</sup> Ed. 1993; 383-402
4. Fiore A.C, Jatene A.D. Surgical treatment of left ventricular aneurysm. In; Baue A.E, Geha A.S, Hammond G.L, Laks H, Naunheim K.S, Eds Glenn's Thorac Cardiovasc Surgery Stanford- Connecticut: 1996 ; 2131-2140.
5. Dor V. Left ventricular reconstruction for ischemic cardiomyopathy . J Cardiac Surgery 2002 ; 17 : 180-187.
6. Dor V, Sabatier M, Di Donato M et al. Late hemodynamic results after left ventricular patch repair associated with coronary grafting in patients with postinfarction akinetic or diskinctic aneurysm of the left ventricle. J Thoracic and Cardiovascular Surgery. 1995 ; 110 ; 1291-1299.
7. Dor V. Left ventricular aneurysms ; the endoventricular circular patch plasty. Semin Thoracic Cardiovascular Surgery. 1997; 9 ; 123-130.
8. Left ventricular aneurysms: early and long-term results of two types of repair\* Pedro E. Antunes, Renato Silva, J. Ferrão de Oliveira, Manuel J. Antunes European Journal of Cardio-thoracic Surgery 27 (2005) 210–215
9. Repair of postinfarction dyskinetic LV aneurysm with either linear or patch technique. Reza Tavakoli, Dominique Bettex, Alberto Weber, Hanspeter Brunner Michele Genoni, Rene Pretrea, Rolf Jennid, Marko Turina European Journal of Cardio-thoracic Surgery 22 (2002) 129–134
10. Absent Long-Term Benefit of Patch Versus Linear Reconstruction in Left Ventricular Aneurysm Surgery Ruediger Lange, MD, Thomas Guenther, MD,

Norbert Augustin, MD, Christian Noebauer, MD, Michael Wottke, MD, Raymonde Busch, MS, Norbert Mayr, MD, Hans Meisner, MD, and Klaus Holper, MD Department of Cardiovascular Surgery, German Heart Center, Clinic at the Technical University, and Institute of Medical Statistics and Epidemiology, Technical University, Munich, Germany *Ann Thorac Surg* 2005;80:537-542

11. Repair of left ventricular aneurysm: surgical risk and long-term survival. Runar Lundblad, Michel Abdelnoor and Jan L. Svennevig *Ann Thorac Surg* 2003;76:719-725
12. Sol ventrikül anevrizmaları. Prof.Dr. Ufuk Demirkılıç, Doç.Dr. Erkan Kubilay, Yrd.Doç.Dr. Faruk Cingöz, Op.Dr. Celalettin Günay, Prof.Dr. Ahmet Turan Yılmaz, Prof.Dr. Harun Tatar. Kalp Damar Cerrahisi. Prof.Dr. Enver Duran
13. Left ventricular aneurysm resection with port-access surgery: a new mini-invasive surgical approach Alessia Alloni, Mauro Rinaldi, Fabrizio Gazzoli, Andrea M. D'Armini and Mario Viganò *Ann Thorac Surg* 2003;75:786-789 Department of Cardiac Surgery, IRCCS Policlinico S. Matteo, University of Pavia, Pavia, Italy
14. Preoperative and Late Postoperative Mitral Regurgitation in Ventricular Reconstruction: Role of Local Left Ventricular Deformation Giuseppe Barletta, Anna Toso, Riccarda Del Bene, Marisa Di Donato, Michel Sabatier and Vincent Dor *Ann Thorac Surg* 2006;82:2102-2109 Center, Montecarlo, Monaco Department of the Heart and Vessels, A.O.U. Careggi, Florence, Italy, and Monaco Cardio Thoracic
15. Kirklin Barratt-Boyes. Cardiac Surgery 2-vol.set. Left Ventricular Aneurysm.